UMMTO/FACULTE DE MEDECINE/DEPARTEMENT DE MEDECINE/LABORATOIRE D'ANATOMIE.
1ERE ANNEE MEDECINE/ VASCULARISATION DU MEMBRE PELVIEN.
DR MESSAD. 2019-2020.

ARTERE POPLITEE

Destinée à la région du genou, elle constitue un tronc de passage entre l'artère fémorale et les artères de la jambe.

1. *ORIGINE* :

Elle fait suite à l'artère fémorale au niveau du hiatus du m. grand adducteur.

2. *TRAJET* :

Elle traverse la fosse poplitée plaquée sur sa paroi antérieure, d'abord oblique en bas et en dehors puis verticalement descendante.

3. *TERMINAISON* :

A l'arcade du muscle soléaire, elle se divise en 2 branches terminales : Le tronc tibio-fibulaire et l'artère tibiales antérieure.

4. *RAPPORTS* :

Dans la fosse poplitée, elle fait partie d'un pédicule vasculo-nerveux constitué de l'artère poplitée, de la veine poplitée et du nerf tibial.
Le pédicule est superficiel à sa partie supérieure, et il est profond à sa partie inférieure.
L'artère et la veine poplitées sont contenues dans une gaine vasculaire.
La veine est postéro-externe puis postérieure à l'artère et reçoit la petite veine saphène.
Le nerf tibial descend vertical dans l'axe de la fosse poplitée, d'abord latéral puis se rapproche des vaisseaux et leur devient postérieur.

5. *BRANCHES COLLATERALES* :

Branches musculaires destinées aux muscles ischio-jambiers et gastronémiens.
Branches articulaires destinées au genou :
-Artère articulaire supéro-latérale.
-Artère articulaire supéro-médiale.
-Artère articulaire moyenne.
-Artère articulaire inféro-latérale.
-Artère articulaire inféro-médiale.
Les branches articulaires de l'artère poplitée forment, avec celles des artères tibiales antérieure et postérieure ainsi que l'artère descendante du genou, un cercle artériel péri-articulaire du genou.

LA FOSSE POPLITEE

Région topographique située à la face postérieure du genou.-
C'est une dépression losangique à grand axe vertical le genou demi-fléchi, en extension la dépression fait place à une saillie.
Son axe horizontal répond au bord supérieur des condyles fémoraux.

1. LIMITES

-En avant par la paroi postérieure du genou : le plan fibreux postérieur et le muscle poplité.
-En haut par l'écartement des muscles ischio-jambiers : le biceps latéralement et les tendons des muscles semi membraneux et semi tendineux latéralement.
-En bas par la réunion des muscles gastronémiens médial et latéral.
-En arrière par le fascia poplité en continuité avec le fascia fémoral et jambier.

2. CONTENU.

La fosse poplitée est traversée par un pédicule vasculo-nerveux représenté par :

-L'artère poplitée : plaquée sur la paroi antérieure, elle est superficielle à sa partie moyenne et recouverte par les muscles des parois de la fosse à sa partie supérieure et inférieures. Elle donne des branches musculaires et articulaires pour la région du genou.

- la veine poplitée : placée en dehors de l'artère à la partie supérieure, elle se place franchement en arrière à sa partie inférieure. Elle reçoit la petite veine saphène.

-le nerf tibial : branche médiale du nerf sciatique, il descend vertical, médian et postérieur dans la fosse poplitée. Il est l'élément le plus postérieur du pédicule vasculo-nerveux.

- le nerf fibulaire commun : longe le bord médial du muscle biceps.

L'artère poplitée, la veine poplitée et le nerf tibial se disposent en marche d'escaliers.

-Les lymphonoeuds poplités : au nombre de 4 à 6 échelonnés le long des vaisseaux.
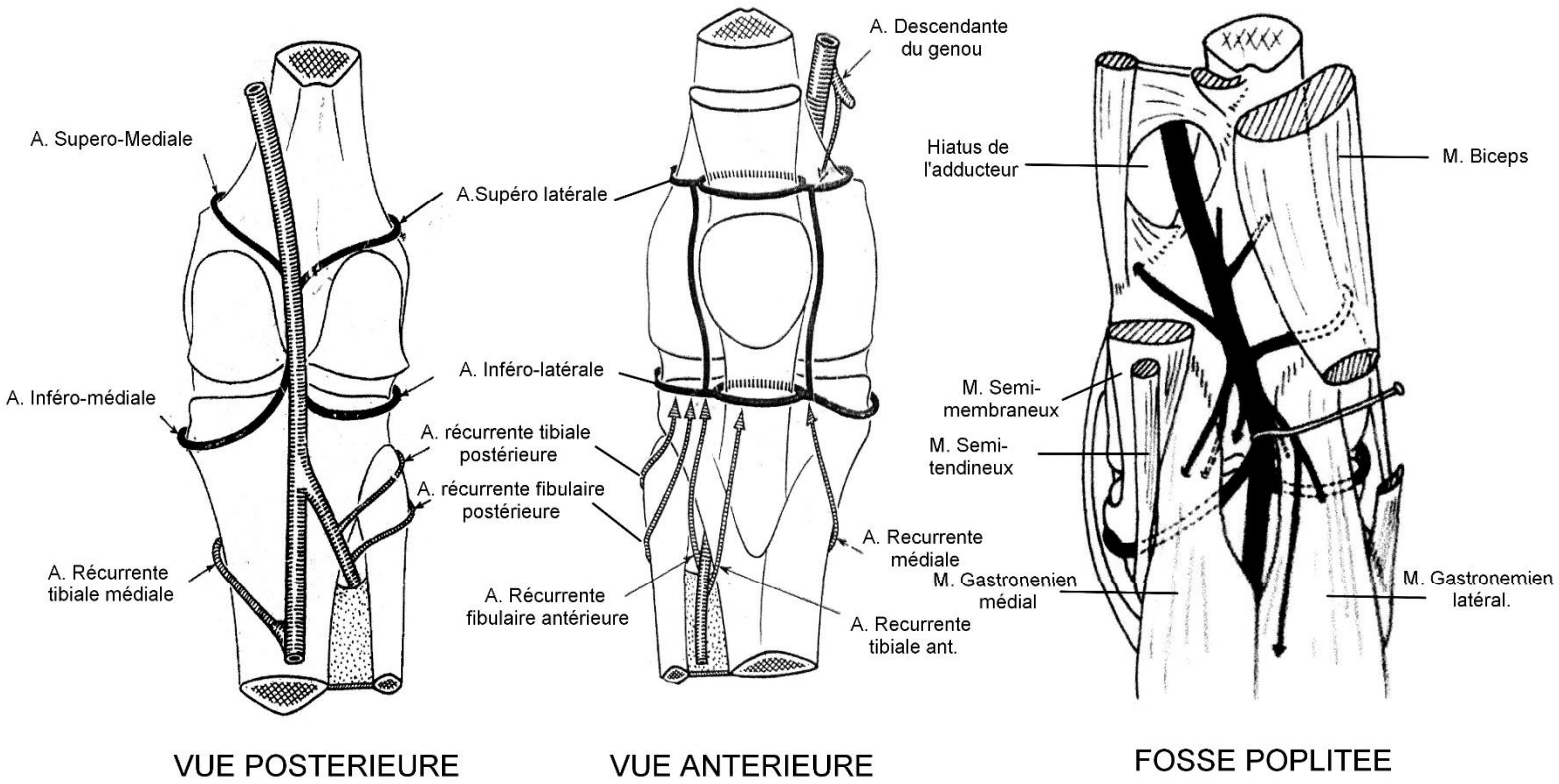
ARTERE POPLITEE